

7

“คางขา”

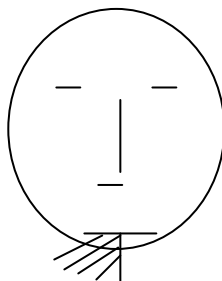
ผู้ป่วยหญิงไทยโสด อายุ 24 ปี เป็นครู อยู่อำเภอบ้านโป่ง จังหวัดราชบุรี

อาการสำคัญ

ปวดหัวมากและริมฝีปากล่างชามาประมาณ 4 เดือน
แรกเริ่มมีอาการปวดคางแล้วร้าวขึ้นไปที่ขมับขวา ปวดตุบๆ ปวดมากขึ้นจน
ภายใน 5 นาทีปวดแรงสุด ทานยาแก้ปวดอาการทุเลาแต่เริ่มปวดๆ ซ้ำๆ ที่ริมฝีปากล่างขวา
มีความรู้สึกริมฝีปากตรงนั้นหนๆ และอาการลามไปที่ฟันล่างซี่นั้น ผู้ป่วยได้ไปหา
ทันตแพทย์ xray พบว่าฟันซี่ล่างขวาคุดได้ให้ยามารับประทาน อาการไม่ทุเลาแพทย์จึงผ่าตัด
ฟันคุดนั้น แต่หลังผ่าตัดอาการปวดซาก็ยังเหมือนเดิม ผู้ป่วยสังเกตว่าคางสองข้างไม่เสมอกัน
จึงมาตรวจที่โรงพยาบาลรามาริบัติ

ผลการตรวจร่างกาย

ที่ตรวจพบผิดปกติมีเพียง impaired sensation to pin prick ที่บริเวณคาง
ด้านขวาดังรูป



Masseter muscle ข้างขวา ไม่ผิดปกติ

อภิปราย ลักษณะอาการที่ผิดปกติในผู้ป่วยรายนี้เข้าได้กับ Numb chin syndrome ซึ่ง
เป็นผลจาก mental nerve ซึ่งเป็นแขนงจากเส้นประสาท mandibular nerve เสียซึ่งอาจเกิด
จาก metastatic tumour ในกระดูก mandible ในบางรายอาจเป็นจากการอักเสบหรือ
แม้กระทั่งจาก trauma การตรวจพิเศษที่จะช่วยในการวินิจฉัยที่สุดคงจะเป็น MRI และ
biopsy

ผลการตรวจพิเศษ

MRI : diffuse infiltration of bone marrow of the @ mandible, bilateral pterygoid plates, greater sphenoid wings and right petrous apex with prominent

Ⓞ anterior submandibular lymph nodes and abnormal enhancing buccal and lingual
Ⓞ mandibular mucosa, compatible with marrow replacement process such as lymphoma, leukemia, histiocytosis X, metastasis or less likely osteomyelitis.

Biopsy : osteomyelitis

การวินิจฉัยโรค

Numb chin syndrome

? neoplasm ? osteomyelitis

อภิปรายเพิ่มเติม

กลุ่มอาการคางซามีรายงานแรกนานมาแล้ว โดย Sir Charles Bell แพทย์ผู้มีชื่อเสียงชาวอังกฤษเมื่อปี ค.ศ. 1820 ชื่อแพทย์ผู้นี้พวกเรารู้จักกันดีเพราะชื่อ Bell's palsy หรือ อัมพาตหน้าครึ่งซีกที่พบบ่อย แต่ในเรื่องคางซาเพิ่งจะมีรายงานพร้อมๆ กัน 3 รายงานในปี ค.ศ. 1954 กลุ่มอาการคางซาถูกเรียกว่า Syndrome of the numb chin โดย Calverley and Mohnac ในปี ค.ศ. 1963 ผู้สนใจเรื่องนี้จะหาอ่านได้จากเอกสารอ้างอิงข้างล่างนี้

เมื่อพูดถึงคางซาก็เลยถือโอกาสพูดเรื่องแก้มชา (Numb cheek syndrome) จาก lesion ที่ infra-orbital nerve และ Numb cheek – limp lower lid syndrome หรือแก้มชา หน้าตาล่างและริมฝีปากบนข้างเดียวกันหย่อน จาก infra-orbital nerve กับแขนงปลายๆ จาก facial nerve เสียไว้ด้วย ทั้ง 2 กลุ่มอาการที่กล่าวมักเป็นเนื่องจาก malignant infiltration เช่น Numb chin syndrome

แนะนำเอกสาร

1. Furukawa T. Charles Bell's description of numb chin syndrome. Neurology 1988; **38**: 331.
2. Furukawa T. Numb chin syndrome in the elderly. J Neuro Neurosurg Psychiatry 1990; **53**: 173.
3. Bruce KW, McDonald JR. Metastatic adenocarcinoma of the mandible from the sigmoid colon : report of a case. Oral Surg 1954; **7**: 772-77.

4. Castigliano SG and Rominger CJ. Metastatic malignancy of the jaw. Am J Surg 1954; **87**: 496-507.
5. Sterling JA, Tassman GC, Goldsmith R. Solitary metastatic lesion to the gingivae masquerading as inflammation. Oral Surg 1954; **7**: 403-05.
6. Calverley JR, Mohnac AM. Syndrome of the numb chin. Arch Intern Med 1963; **112**: 819-21.
7. Furukawa T. Buried contributions of the last century. In 'A Short History of Neurology. The British Contribution 1660-1910' Ed. Rose FC. Butterworth Heinemann, Oxford. 1999; pp. 132-144.
8. Pryse - Phillips W. Companion to Clinical Neurology. Little, Brown and Company. New York. 1995; pp. 624-25.